

Aligner-Orthodontie in kombiniert kieferorthopädisch-kiefergesichtschirurgischen Konzepten

Ein Beitrag von Dr. Boris Sonnenberg, Kieferorthopäde und Vizepräsident der Deutschen Gesellschaft für Aligner Orthodontie (DGAO) aus Stuttgart.

In der Erwachsenenorthodontie nimmt die kieferorthopädische Behandlung mithilfe moderner Apparaturen einen immer wichtigeren Platz in der täglichen Praxis ein. Dabei hat sich die Aligner-Orthodontie durch Nutzung der Modelldigitalisierung, dreidimensionaler virtueller Planung und Datenverarbeitung sowie Modellherstellung durch 3-D-Druckverfahren, Rapid Prototyping oder Stereolithografieverfahren in den letzten zehn Jahren sehr schnell weiterentwickelt.

Während Aligner anfangs lediglich für geringe Zahnkorrekturen eingesetzt wurden (z. B. bei leichtem frontalem Engstand, nach Teilrezidiven oder beim Finishing), hat sich ihr Indikationsbereich aufgrund des technischen und auch wirtschaftlichen Fortschritts auf dem Gebiet der Aligner-Orthodontie enorm vergrößert.

Die sehr zeitaufwendige Planung der Bewegungen und Zahnsegmentverankerungen mittels Attachments (schwierig zu planende, vorprogrammierte Adhäsiv-aufbauten), intermaxillärer Gummizüge, Überkorrekturen und anderer zusätzlicher Hilfsmittel macht es längst möglich, auch schwere Zahnbewegungen und stark ausgeprägte Anomalien mithilfe der Aligner-Orthodontie kieferorthopädisch zu behandeln. Dies wurde durch die neueste Stellungnahme der

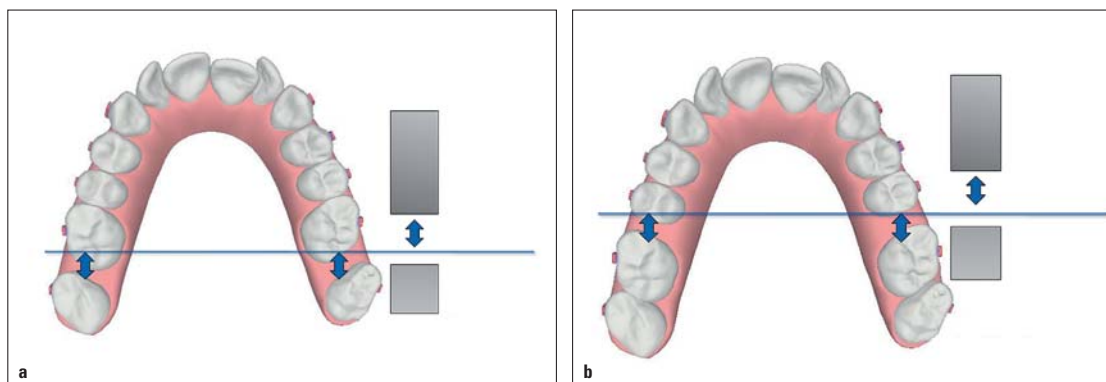


Abb. 1a, b: Verankerung-Kräfte-Verhältnis bei der Einzelzahndistalisation.

(Quelle: ClinCheck Invisalign®)

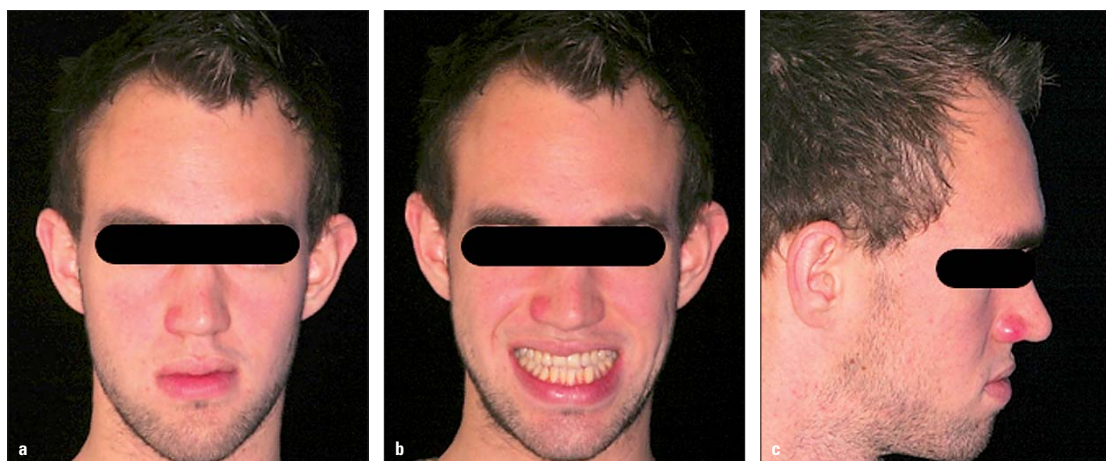


Abb. 2a-c: Extraorale Anfangsdiagnostik.

Deutschen Gesellschaft für Kieferorthopädie (DGKFO) aus dem Jahre 2011 sowie im Rahmen des 1. Wissenschaftlichen Kongresses der Deutschen Gesellschaft für Aligner Orthodontie (DGAO) 2010 bestätigt.

Die kieferorthopädische Behandlung mithilfe herausnehmbarer Aligner weist viele Vorteile gegenüber der festsitzenden Technik auf. Hierzu zählen sicherlich die uneingeschränkte Mundhygiene sowie die Möglichkeit,

durch die Herausnehmbarkeit der Aligner alles, selbst harte zähe Nahrung, zu sich nehmen zu können. Auch die Behandlung von Patienten, die geschäftlich viel unterwegs oder oft im Ausland sind, zeigt sich als

höchst unproblematisch. Jedoch muss hierbei die entsprechende Patienten-Compliance (eine tägliche Tragezeit von 22 Stunden) gewährleistet sein.

Die Erwachsenenbehandlung ist oft geprägt durch einen tertiären Engstand, der sich in einer intramaxillären Instabilität des frontalen Zahnbogensegments mit der Folge des frontalen Engstandes und dem Nachrücken, der Mesialwanderung des Seitenzahngesichts mit daraus resultierenden interokklusalen Störkontakten manifestiert. Neben der Extraktion von Zähnen und der approximalen Schmelzreduktion als symptombezogene Behandlung stehen mit der festsitzenden Technik zahlreiche Distalisierungsmechaniken zur Verfügung. Diese kommen jedoch nur mit großem Aufwand oder invasiv zur Ursachenbehandlung zum Einsatz.

Die kieferorthopädische Therapie mithilfe von Alignern macht es möglich, die Verankerungsverhältnisse sehr präzise zu planen. In der Anfangsphase der Behandlung wird z. B. bei einer Distalisierung der zweiten Molaren eine Verankerungseinheit vom ersten Molaren über die Prämolaren, Eckzähne und Inzisivi aufgebaut. Diese Verankerungseinheit wird miteinander über die Aligner verbunden, jedoch nicht bewegt. Haben die zweiten Molaren ihre Endposition erreicht,

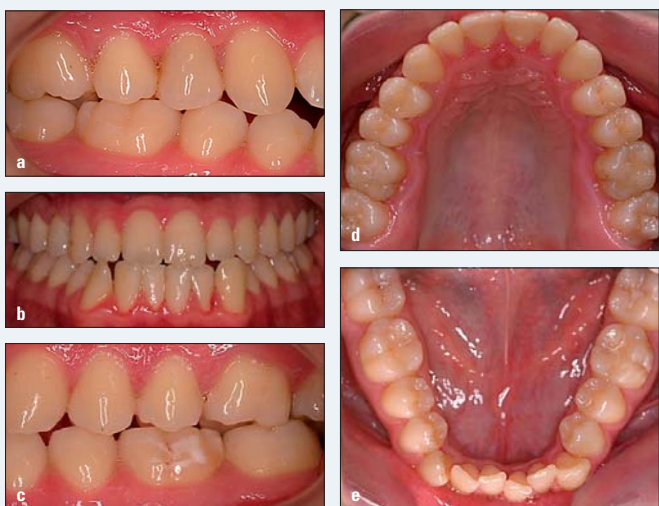

Abb. 3a-e: Intraorale Anfangsdiagnostik: Angle-Klasse III bei 1 Pb Mesialbisslage, tertiärer Engstand.

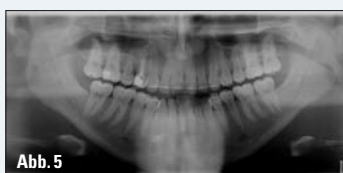
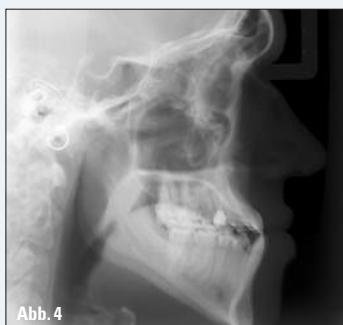
Abb. 4: FRS Anfangsdiagnostik: skeletale Klasse III, Unterkiefer-Prognathie. – Abb. 5: OPG Anfangsdiagnostik.

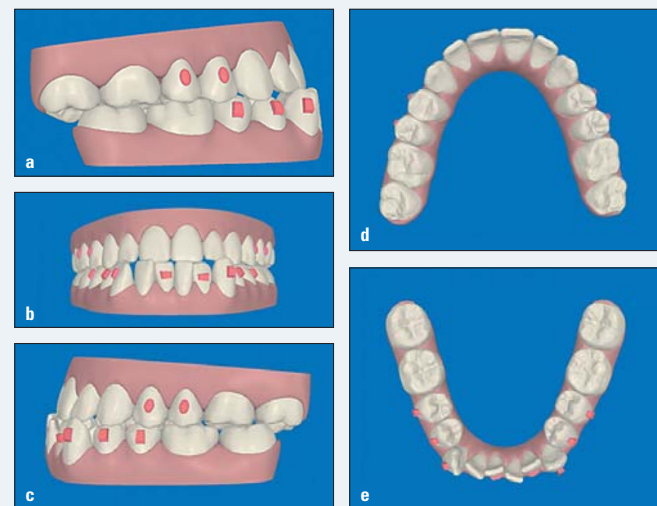


Abb. 6a-e: Behandlungsbeginn, Attachmentplanung. (Abb. 6 bis 8: Quelle: ClinCheck Invisalign®)

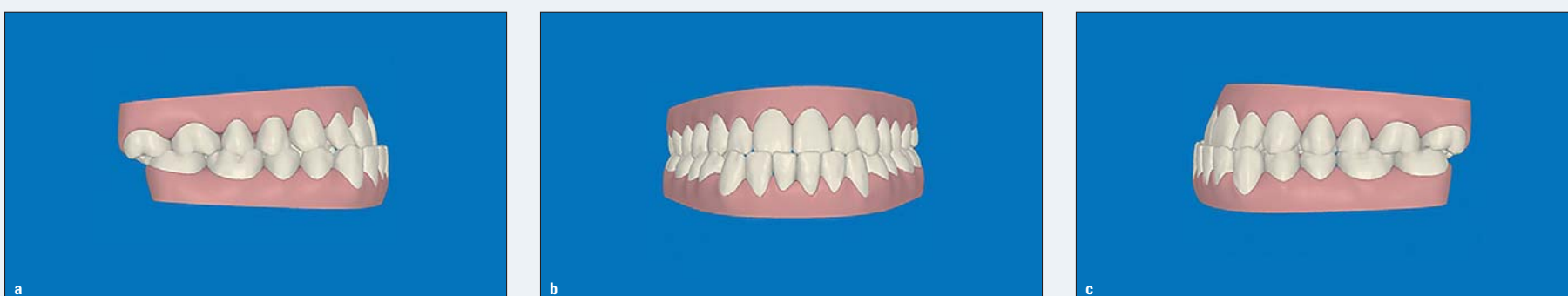


Abb. 7a-c: Simulation der post-KFO-prächirurgischen Situation.

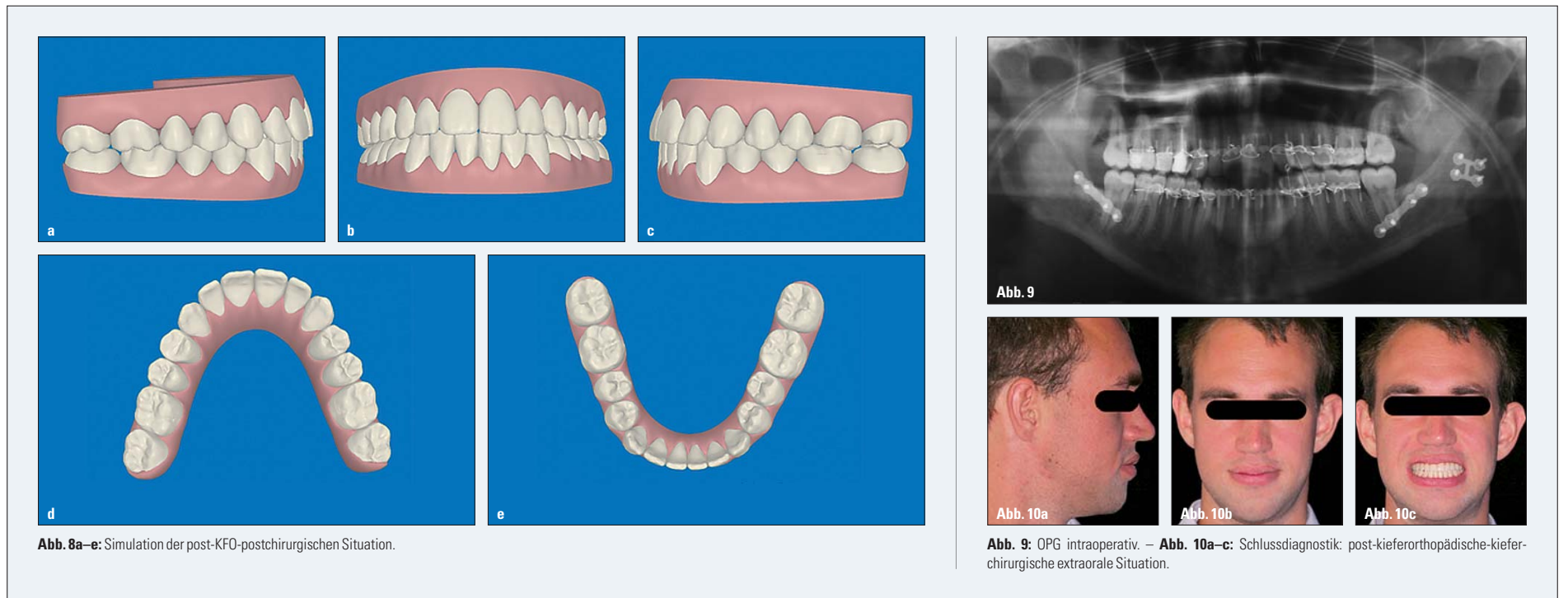


Abb. 8a-e: Simulation der post-KFO-postchirurgischen Situation.

Abb. 9

Abb. 10a

Abb. 10b

Abb. 10c

Abb. 9: OPG intraoperativ. – Abb. 10a-c: Schlussdiagnostik: post-kieferorthopädische-kieferchirurgische extraorale Situation.

werden sie in die Verankerungseinheit mit einbezogen und somit nur die ersten Molaren bewegt. Werden Zähne auf diese Art und Weise bewegt, sind sowohl die Verankerung als auch die Kraftverhältnisse während der Distalisierung vorhersehbar zu planen. In der kombiniert kieferorthopädisch-kiefergesichts chirurgischen Behandlung Erwachsener mit schweren Kieferanomalien hat die prä- und postchirurgische kieferorthopädische Therapie mittels Aligner durchaus ihre Berechtigung. In Zusammenarbeit mit dem Kiefergesichts chirurgen und unter Verwendung der Diagnostikunterlagen sowie axiografisch, volladjustiert einartikulierter Situationsmodelle wird die Planung der prächirurgischen Phase digital durchgeführt. Die Dekompensation der einzelnen Kiefer mithilfe von Zahnstellungskorrekturen durch Auflösung von Engständen, Lückenbeseitigung, Angulations-, Rotations- und Inklinationskorrekturen stehen im Vordergrund der prächirurgischen Phase und gleichen der Vorgehensweise in der Behandlung mit festsetzenden Behandlungsmitteln. Allerdings

besteht mit der digitalen Planung in der Aligner-Orthodontie die Möglichkeit, das Behandlungsergebnis nach dem chirurgischen Eingriff schon bei der Planung der ersten Zahnbewegung mit einzubeziehen. Somit sind direkte Zahnbewegungen zur gewünschten postchirurgischen Endposition möglich. Mit dem letzten Schritt der digitalen Planung wird der kiefergesichts chirurgische Schritt, die mono- oder bimaxilläre Osteotomie simuliert. Die postchirurgischen interokklusalen Kontakte bestimmen die Zahnstellung der prächirurgischen kieferorthopädischen Planung. Die intra- und postoperative Fixierung wird wie üblich intramaxillär mittels Osteosyntheseplatten sowie intermaxillär über einen Splint und Schuchardt-Schienen durchgeführt. Sind postchirurgisch noch kieferorthopädische Feinkorrekturen erforderlich, können diese – nach Entfernung der intermaxillären Fixierung – über Case Refinement Aligner oder einen Positioner realisiert werden. Bis zum Eintreffen der neuen Aligner oder der Anfertigung des

Positioners können die letzten Aligner der Behandlung getragen werden. Die Retentionsphase gleicht der einer üblichen kombiniert kieferorthopädisch-kiefergesichts chirurgischen Therapie mit festsetzendem Retainer und herausnehmbaren Retentionsgeräten. **KN**

KN Adresse

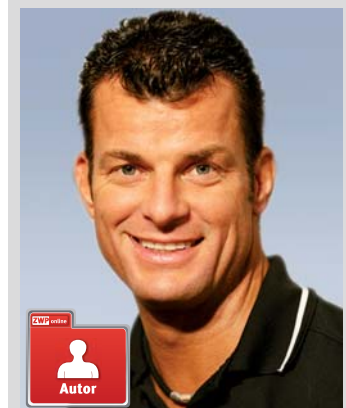
Dr. Boris Sonnenberg
 Fachzahnarzt für Kieferorthopädie
 Olgastraße 39
 70182 Stuttgart
 Tel.: 0711 247504
 Fax: 0711 2360714
 info@kfo-stuttgart.com
 www.kfo-stuttgart.com

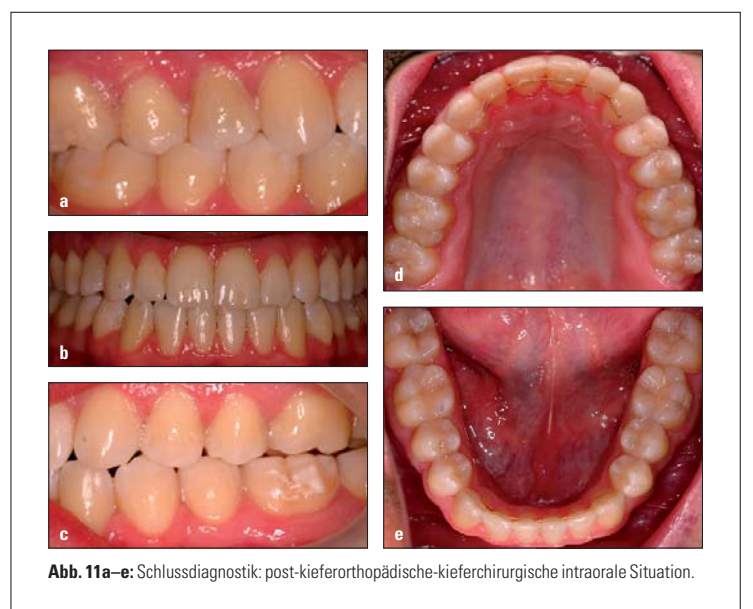

Abb. 11a-e: Schlussdiagnostik: post-kieferorthopädische-kieferchirurgische intraorale Situation.

ANZEIGE

KN Kurzvita



Dr. Boris Sonnenberg

- 1991–1996 Studium der Zahnmedizin, Eberhard Karls Universität Tübingen
- 5/1996 Examen
- 6/1996 Approbation als Zahnarzt
- 12/1999 Promotion bei Prof. Dr. Dr. Gernot Göz, Universität Tübingen

- 1997 Weiterbildung zum Fachzahnarzt für Kieferorthopädie
- 2000–2001 Klinisches Jahr für die kieferorthopädische Weiterbildung, Spalttherapiezentrum, Uniklinik Tübingen (Prof. Dr. Dr. G. Göz)
- 2001 Fachzahnarzt für Kieferorthopädie
- 2002 Gründung der kieferorthopädischen Gemeinschaftspraxis Dr. Boris Sonnenberg und Kollegen
- seit 2004 Member of the Invisalign European Clinical Education Council
- seit 2004 Clinical Speaker Invisalign
- seit 2005 Obmann Stuttgart des Berufsverbandes Deutscher Kieferorthopäden
- seit 2006 Ernennung zum Prof. invitado an der staatlichen Universität Sevilla
- seit 2008 Vizepräsident der Deutschen Gesellschaft für Aligner Orthodontie e.V. (DGAO)
- Mitglied in zahlreichen Fachgesellschaften

Das Ortho System™
 Die digitale Lösung von 3Shape für kieferorthopädische Praxen und Labors

DIMENSION ORTHODONTICS®

OrthoAnalyzer
 > Virtuelle Analyse
 > Therapeutische Fallplanung
 > Modellsatzvergleich

ScanIt
 > Offene Scan-Formate
 > Virtuelle Konstruktion von Modellbasen
 > Elektronische Archivierung

ApplianceDesigner
 > Virtuelle Konstruktion aller Arten von therapeutischen Appliances



Scanner R700
 > Laser-Scanner zur Digitalisierung von Modellen und Abdrücken aller Art.

digitec-ortho-solutions gmbh
 Rothaus 5 | DE-79730 Murg
 Tel +49 (0)77 63 / 927 31 05
 Fax +49 (0)77 63 / 927 31 06
 www.digitec-ortho-solutions.com